

消化管の構成とその運動

Formation of alimentary canal and its motility

池田寛子, 會川義寛

Hiroko IKEDA, Yoshihiro AIKAWA

お茶の水女子大学大学院

1. はじめに

消化管 alimentary canal は口 mouth から肛門 anus まで人体を貫通する約 9 m 長の管で, 消化管内空間は口と肛門とで体外と連続している. すなわち食物は外界から非侵襲的に取り入れられまた排泄される. 消化管内表面をなす粘膜 mucosa は体表の皮膚 derma と滑らかに接続している. 従って消化管はその半径 r 方向を見れば内側 (粘膜) こそ身体にとっての外界であり, 外側こそ真の体内 (体腔 body cavity または体壁 paries) という特徴を持っている. 次に消化管の長さ l 方向を見れば, それぞれの部位に応じて異なった機能 function を有し, また様々な運動 movement を行っている. これらの機能や運動は消化管自体がみずから調節能を有しているが, この自律的な調節能を中枢がまた外から遠隔に調節している. 本稿では, 消化管の構造や機能, そしてそれらの運動について部位ごとに比較しながら解説する.

2. 消化管の形成

生体は外界から自分の身体を構成する材料物質を摂取する. 身体に取り込むには粘膜を透過しなければならないため一旦低分子に分解する必要がある. すなわち消化 digestion 吸収 absorption である. この機能のために消化器系 digestive system がある.

消化器系は口から肛門までの消化管とそれに付随する右側の肝臓 liver と左側の膵臓 pancreas とからなる. これは, 受精卵 fertilized egg が卵割した (桑実胚 morula) 後, 内部に中空の胞胚腔 blastocoele をもつ球状になり (胞胚 blastula), こ

の球の植物極 vegetal pole から内胚葉 endoderm が陥入 invagination して原腸 archenteron を作り (原腸胚 gastrula), この原腸が動物極 animal pole 側に貫通して (神経胚 neurula) 消化管となったものである. しかしながら消化作用は動物の生命維持にとり不可欠なので, 消化管を持たない原始的な動物でもその機能は有している.

動物は単細胞の原生動物 protozoa と, 海綿などの細胞集合体である側生動物 parazoa と, 多細胞生物である後生動物 metazoa とに分かれるが, 原腸を持たない原生動物や側生動物は体表からの拡散 diffusion やエンドサイトーシス endocytosis によって栄養物の攝取を行ない, その消化は細胞内で行なう.

後生動物は磯巾着や海月などの腔腸動物 coelenterate とそれ以外の体腔動物 coelomate とに分かれるが, 腔腸動物は原腸を有し, その中で消化吸収を行なう. しかしながら原腸は出入口が一つしかないので, その物質移送は往復運動となる.

一方, 体腔動物は貫通する消化管を持ち, 物質移送と処理は一方向性の連続運動となる. 消化管と体表皮膚との間の体腔 coelom は, 胞胚腔のままの原体腔 protocoel (扁形動物) と, 中胚葉上皮 (中皮 mesothelium) で裏打ちされた真体腔 deuterocoel とがある. 真体腔を有する動物には原口 (前口) 動物 protostome と新口 (後口) 動物 deuterostome とがある. 原口動物は元の植物極側が口となったもので, 消化管内の物質は植物極側から動物極側へと輸送される (軟体動物 mollusc・環形動物 annelid・節足動物 arthropod). これに対し新口動物は元の動物極側が口となっ

たもので、消化管内物質は動物極側から植物極側へと輸送される（棘皮動物 *echinoderm*・原索動物 *protochordate*・脊椎動物 *vertebrate*）。

以降は後生動物→真体腔動物→後口動物→脊椎動物→哺乳類 *mammal* である人間の消化管を考えてみよう。

3. 消化管の構成

(1) 管壁方向の構成

消化管の壁は一般に内側から粘膜 *mucosa*, 筋層 *muscle layer*, 漿膜 *serosa* の3層構造をとる (Fig. 1)。粘膜と筋層の間には *Meissner* 神経叢 *plexus* があり粘膜からの分泌 *secretion* を主に司る。筋層は内輪筋 *circular muscle* と外縦筋 *longitudinal muscle* とに分かれるが、その間に *Auerbach* 神経叢があり筋の運動を主に司る。併せて壁内神経叢 *intramural plexus* という。この神経叢は中枢とは独立に活動できるため、消化管はそれ自体で運動することができる。

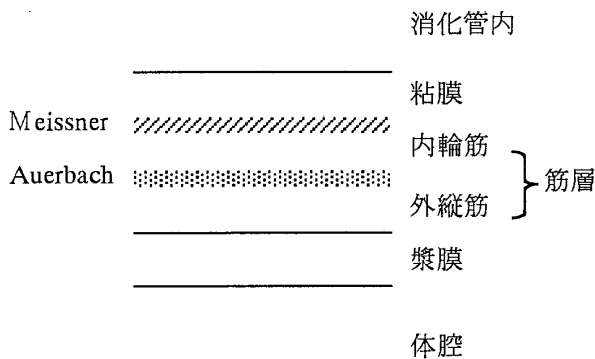


Fig. 1 Structure of the alimental canal

(2) 管長方向の構成

古来より、消化管には扉門、咽門、噴門、幽門、闌門、粕門の各門があり、口腔 *oral cavity*, 食道 *esophagus*, 胃 *stomach*, 小腸 *small intestine*, 大腸 *large intestine* が区切られるとされてきた。これらの各門は現在ではそれぞれ口輪筋 *orbicularis ori*, 上部食道括約筋 *upper esophageal sphincter*, 下部食道括約筋 *lower esophageal sphincter*, 幽門括約筋 *pyloric sphincter*, 回盲括約筋 *ileocecal sphincter*, 肛門括約筋 *anal sphincter* に

対応せられる (Fig. 2)。

このうち口輪筋と外肛門括約筋は消化管の入口と出口の間であり、体性神経 *somatic nerve* 支配の横紋筋 *striated muscle* である。他の括約筋は内輪筋の発達したもので、自律神経支配の平滑筋 *smooth muscle* である。

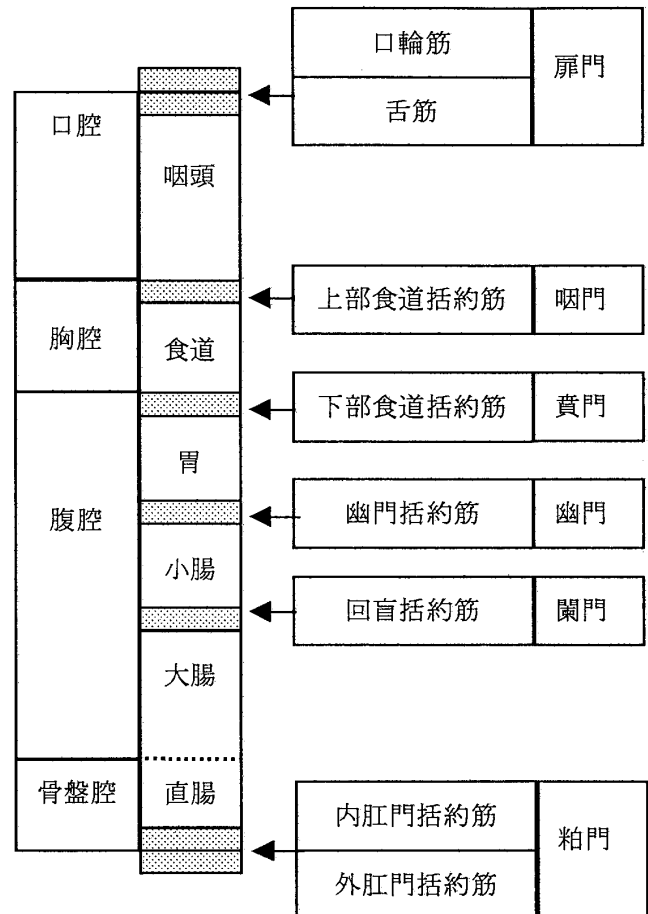


Fig. 2 Muscle sphincters of the alimentary canal

(3) 体腔と漿膜（固定と支持）

消化管は体幹をほぼ貫いているので、その体腔、すなわち胸腔 *thoracic cavity*, 腹腔 *abdominal cavity*, 骨盤腔 *pelvic cavity* すべてを通過する。

食道はその大部分が胸腔内縦隔 *mediastinum* にあり、気管 *trachea* の後を通っている。横隔膜を食道裂孔 *esophageal hiatus* にて通過した後、胃へと移行する。胃から小腸、大腸の結腸 *colon* までは腹腔内にあり、直腸 *rectum* は骨盤腔に位置する。

体腔内において消化管は、体壁 *paries* に付着し

ていればその位置は固定されるが可動性がなく、体壁から離れば可動性はあるが漿膜の支持が必要である。縦行管の食道や十二指腸 duodenum・盲腸 cecum・上行結腸・下行結腸は後胸壁・後腹壁にそれぞれ固定されている。これに対し、袋や横行管の胃や空腸 duodenum・回腸 ileum・横行結腸・S状結腸は腹壁から遊離して腹膜 peritoneum で支えられている。

		粘膜	筋	神経	
口		重層扁平上皮	横紋筋	顔面神経	
口腔			横紋筋	舌咽神経	
食道					
胃		単層円柱上皮	平滑筋	内臓神経	迷走神経
小腸	十二指腸				
	空腸				
	回腸				
大腸	盲腸				
	結腸				
				横行	
				下行	
S状					
直腸					
肛門		重層扁平上皮	横紋筋	陰部神経	

Fig. 3 Structure of the alimentary canal

(4) 筋層

消化管壁の筋層を構成する内輪筋と外縦筋は平滑筋よりなる。ただし出入口近傍の口腔・食道上部と肛門部のみは横紋筋よりなる。消化管の出入口は口輪筋と外肛門括約筋がその開閉を司っており、これは体性神経支配の横紋筋であ

る (Fig. 3)。

胃には特に内輪筋の内側に斜筋があり、複雑な運動が可能である。

結腸では外縦筋が集まって3本の結腸紐 colic teniae となり縦走している。この結腸紐には腹膜垂 epiploic appendix が付随する。また、一定間隔で結腸膨起 haustra of colon が見られる。

(5) 粘膜

消化管粘膜は単層円柱上皮 simple columnar epithelium からなる。ただし皮膚からの接続部の口腔・食道および肛門部は機械的刺激に強い重層扁平上皮 stratified squamous epithelium からなる。

小腸粘膜はその表面の輪状襞 circular folds にある絨毛 villus の根元から腸液を分泌する。胃と大腸の粘膜は絨毛を持たない。胃液は胃粘膜表面の粘膜襞から分泌される (Fig. 3)。

(6) 神経支配

消化管は壁内神経叢による独自の運動性を有するが、外因性の自律神経からも支配を受けており、中枢と連絡している。消化管出入口の開閉は体性神経により中枢にて行なう (Fig. 4)。

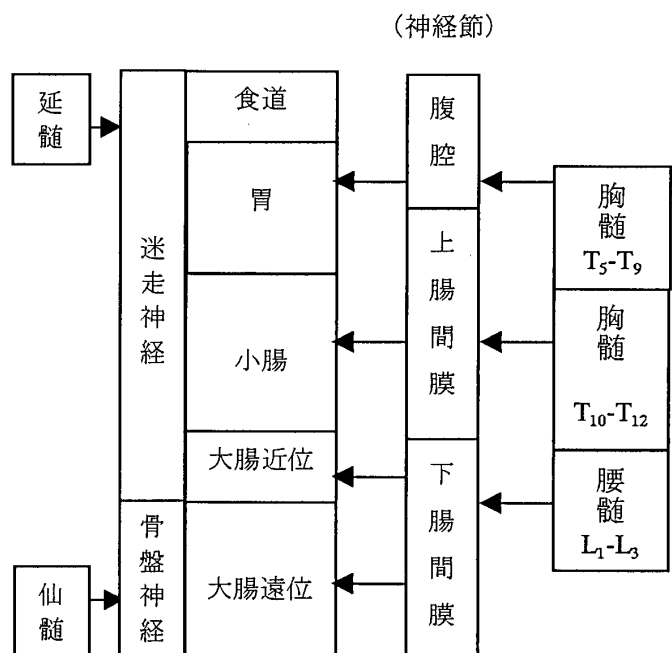


Fig. 4 Autonomic innervation of the alimentary canal

自律神経の副交感性連絡は、上部消化管（結腸近位以上）は延髄（迷走神経）から、下部消化管（結腸遠位以下）は仙髄（骨盤神経）から行なう。

交感性の連絡は胸腰髄より行なうが、上部の胃などは大内臓神経（T5-T9）が腹腔神経節（腹腔神経）を介して連絡する。小腸などは小内臓神経（T10-T11）が上腸間膜神経節（上腸間膜神経）を介して連絡する。近位結腸と遠位結腸は腰部内臓神経（T12-L3）が下腸間膜神経節を介して支配してそれぞれ腰部結腸神経・下腹神経として連絡している。

4. 消化管の運動

口腔から消化管に入った食物は消化・吸収を受けながら肛門側へ移送される。消化管内の圧は部位ごとに、また内容物の有無によって異なるが、先述した各門（括約筋）が十分な絞圧を以て消化管を閉鎖でき、2つの門間の圧を高めたり、食物の逆流を防いだり、圧力勾配を作ったりする（Fig. 2）。

口腔内に入った食物は咀嚼後、随意的に咽頭内へと運ばれ、食塊が咽頭壁にふれるとその刺激が舌咽・迷走神経を介して延髄・嚥下中枢へと伝わる。ついで顔面・迷走神経を介して口腔・鼻腔・気管を閉じ、咽頭内圧を上昇させ、上部食道括約筋を弛緩 *relaxation* させて開く。この結果、生じた圧勾配に従って食塊は咽頭から食道へと送られる。

食道に入った食塊は、食道の蠕動 *peristalsis* によって胃に向かって進み（数 *cm/sec.*）、弛緩して開いた下部食道括約筋を通過して、胃に入る。

食塊は胃の蠕動（3回/分）により胃酸と攪拌・混和され、流動状の糜汁 *chyme* となる。これが幽門部に達すると幽門括約筋が弛緩して糜汁は十二指腸へと移送される。

糜汁は十二指腸で膵液を加えられ、腸の分節運動 *segmentation*（9回/分）、および振り運動 *pendular movement*（1 *cm/sec.*）によって混和され、

蠕動により空腸、回腸へと進む。糜汁が回腸端に達すると回盲括約筋が弛緩して盲腸へと移送される。ただ、盲腸内に食物残渣がある程度溜まると回盲括約筋は再び収縮して移送量調節をしている。

盲腸から結腸へと運ばれた内容物は蠕動（1 *cm/sec.*）により直腸の方向へと運ばれ、その間に水分が吸収される。内容物が大蠕動（数回/日）により直腸に運び込まれて直腸内圧が約 20 *mmHg* に達すると、骨盤神経の求心路が興奮して仙髄に達し、反射的に骨盤神経の興奮により直腸を収縮し、下腹神経の抑制により内肛門括約筋を弛緩するが、体性神経は陰部神経の興奮により外肛門括約筋を収縮させる。同時に骨盤神経の求心路は脊髄を経て大脳に情報を送り便意を催す。すなわちこの段階は自律神経は排便を促し、体性神経はこれを停止させるという逆の関係にある。

さらに直腸内圧が約 50 *mmHg* に達すると、体性神経も反射的に陰部神経を抑制して外肛門括約筋を弛緩させる、また意志も外肛門括約筋を開いて排便する。

5. おわりに

消化管はもともと一つの管が様々に分化してできたものであり、各部分ごとに異なった機能を有している。今回はその運動について述べ、消化吸收機能については述べなかった。

消化管は人体が外界から物質とエネルギーを取り入れる唯一の場所であり、人体の中央を貫通している極めて重要な器官である。この意味で消化管は人体を物質的・エネルギー的に支えている土台をなすものと言えよう。

参考文献

1. 佐藤昭夫, 佐藤優子, 五嶋摩理: 自律機能生理学, 金芳堂, 1995
2. 河野邦夫, 伊藤隆造, 境章: 解剖学, 医歯薬出版, 1999
3. 本郷利憲, 廣重力監修: 標準生理学 (第5版), 医学書院, 2001