

大鼠 rat・小鼠 mouse の解剖学的構造

—人との比較において—

Anatomical structure of the rat and mouse

池田寛子, 内田さえ, 會川義寛

Hiroko IKEDA, Sae UCHIDA, Yoshihiro AIKAWA

お茶の水女子大学大学院人間環境科学専攻

1. はじめに

大鼠 rat および小鼠 mouse は哺乳動物の基本的形態を有しており, そのため医学や生理学の分野において実験動物として用いられている. 系統的には, 大鼠 rat は哺乳綱・齧歯目・ネズミ亜目・ネズミ科・クマネズミ属・ドブネズミ種に属している. 小鼠 mouse は大鼠と同じくネズミ科に属し, ハツカネズミ属・ハツカネズミ種に属している. 人は哺乳綱・霊長目・ヒト科・ヒト属・ヒト種に属しており, 人と鼠は哺乳綱であることが共通しているだけで, 目, 科, 属, 種すべて異にしている.

本稿では, 実験動物としての大小鼠の解剖学的特徴を人と対比しつつ解説する.

体幹はさらに頭部, 頸部, 胸部, 腹部に, 体肢は上肢と下肢とに分かれている. これに対し鼠は, 体幹に尾部があることが大きく異なる. 尾は, 体勢バランス維持と体温調節に使われ, 表面は細かい鱗状構造を取っている.

体幹部の脊柱も, 人と大小鼠ではその椎骨数に差が見られる.

哺乳綱の頸椎は7個であるが, その他の椎骨は種ごとに微妙に異なっている. すなわち鼠では人より胸椎・腰椎が1個ずつ多く, 仙椎が1個少ない.

また鼠の13対の肋骨は, 7対の真肋と6対の仮肋からなる (人は7対の真肋と5対の仮肋).

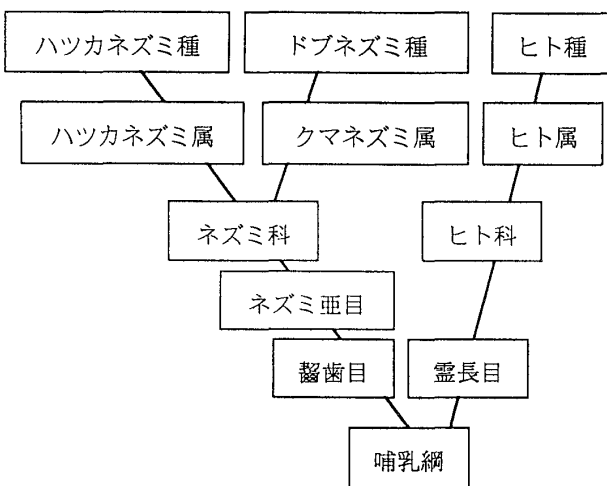


Fig. 1 Phylogenetic tree of rat/mouse and man

2. 骨格系

人の全身骨格は体幹と体肢に大きく分かれ,

Table 1 Number of vertebrae of various animals

| 動物種 | C | T | L | S | Co |
|-----|---|----|---|---|----|
| 人 | 7 | 12 | 5 | 5 | 3 |
| 猿 | 7 | 12 | 7 | 3 | 20 |
| 犬 | 7 | 13 | 7 | 3 | 20 |
| 猫 | 7 | 13 | 7 | 3 | 21 |
| 兔 | 7 | 12 | 7 | 4 | 16 |
| 大鼠 | 7 | 13 | 6 | 4 | 30 |
| 小鼠 | 7 | 13 | 6 | 4 | 28 |
| 牛 | 7 | 13 | 6 | 5 | 19 |
| 豚 | 7 | 15 | 6 | 5 | 22 |
| 馬 | 7 | 18 | 6 | 5 | 17 |
| 蛙 | | 8 | | 1 | 1 |

C: cervical, T: thoracic, L: lumbar, S: sacral, Co: coccygeal

(3) 四肢

哺乳綱の手足は5指5趾であるが、鼠は、前肢の第1指が退化している。また、後肢の脛骨と腓骨が下部で癒合している。掌蹠には肉球が発達している。

3. 神経系

哺乳綱の中樞神経は脊髄・脳幹と大脳・小脳とからなる。鼠の大脳は皮質に皺がなく表面積が小さい。

鼠の末梢神経に関しては、脳神経は人と同じく12対である。脊髄神経は、椎骨数 C₇, T₁₃, L₆, S₄に対応して C₈, T₁₃, L₆, S₄であり、さらに人と異なり尾神経が3対ある（人は1対）。

Table 2 Number of spinal nerves

| 動物種 | 頸神経 | 胸神経 | 腰神経 | 仙骨神経 | 尾骨神経 | 計 |
|-----|-----|-----|-----|------|------|----|
| 人 | 8 | 12 | 5 | 5 | 1 | 31 |
| 鼠 | 8 | 13 | 6 | 4 | 3 | 34 |

4. 心臓血管系

哺乳綱の心臓は2心房2心室であり、人と鼠の心臓血管系には大差はない。

5. 消化器系

(1) 歯

哺乳綱の歯式は2（上下）×2（左右）の4対を基本とし、人の場合は、切歯（incisors）2 + 犬歯（canines）1 + 前臼歯（小白歯）（premolars）2 + 後臼歯（大白歯）（molars）3、計8掛ける4対の計32本からなる。切歯は本来切断、犬歯は肉の引き裂き、臼歯は咀嚼に用いられる。鼠は犬歯と、前臼歯がなく、切歯1 + 後臼歯3掛ける4対の、計16本のみからなっている。切歯と後臼歯の間の歯隙には頬嚢がある。

鼠は、鑿状の切歯で実を割り（木を齧り）、

その後の頬嚢に外側の殻を（飲み込まずに）溜め、さらにその後の臼歯で中身の木の実や種子を磨砕する。このため咬筋がよく発達している。また、乳歯から永久歯への生え替りはなく、中でも切歯は生涯伸び続け、摩耗によってほぼ一定の長さを保っている。

Table 3 Dental formulae of various animals

| 動物種 | I _切 | C _犬 | P _{小白} | M _{大白} |
|-----|----------------|----------------|-----------------|-----------------|
| 人 | 2 | 1 | 2 | 3 |
| 猿 | 2 | 1 | 2 | 3 |
| 犬 | 3 | 1 | 4 | 2 |
| 猫 | 3 | 1 | 3 | 1 |
| 兎 | 2 | 0 | 3 | 3 |
| 大鼠 | 1 | 0 | 0 | 3 |
| 小鼠 | 1 | 0 | 0 | 3 |
| 豚 | 3 | 1 | 4 | 3 |
| 牛 | 4 | 0 | 3 | 3 |

I: 切歯, C: 犬歯, P: 小白歯, M: 大白歯

(2) 唾液腺

鼠の唾液腺は人と同じく、耳下腺、舌下腺、顎下腺からなる。人の場合はこのうち耳下腺が最大であるが、鼠は顎下腺が最も大きい。

(3) 胃

胃は主に食物の一時的な貯蔵および初歩的な分解を行なう。

鼠の胃は胃体部・幽門部に比べて噴門部が大きく、このため幽門と噴門が近接して見える。

(4) 腸

腸は、小腸と大腸に分かれ、小腸はさらに十二指腸・空腸・回腸に、大腸は盲腸・結腸・直腸に分かれる。人の盲腸は小さく大した働きをしないが、鼠の盲腸は大きく発達している。これは盲腸においてセルロースの消化を行なうためである。鼠には虫垂はない。

人と鼠のそれぞれの腸管の長さを以下に示す。

Table 4 Length of intestine

| 動物種 | 小腸/m | 大腸/m | 盲腸/大腸比 |
|-----|------|------|--------|
| 人 | 6 | 1.6 | 0.03 |
| 鼠 | 0.80 | 0.18 | 0.17 |

(5) 肝臓

肝臓は生体防衛・解毒作用，血漿蛋白質合成，血液の貯蔵，胆汁生成などの機能を有している。

人の肝臓は，右葉，左葉，方形葉，尾状葉の4葉からなる。これに対し鼠の肝臓は，内外側の右葉と，内外側の左葉，および尾状葉の5葉からなる。胆嚢は小鼠には存在するが，大鼠にはない。大鼠では胆汁を肝臓から直接常時排出している。

6. 呼吸器系

人の肺は，左肺は上，下葉の2葉に，右肺は上，中，下葉の3葉に分かれているが，鼠は左肺が肺葉に分かれておらず，右肺だけが前，中，後，副葉の4葉に分かれている。左右合わせて5葉であるところは人も鼠も同じである。

7. 泌尿器系

腎臓は，人では肝臓に圧されて右腎が左腎より下位にあるが，鼠では膀胱に圧されて左腎が下位にある。

8. 生殖器系

人の子宮がなす型であるのに対し，鼠の子宮はY字型である。

大鼠は胸部に3対の乳頭を，腹部に3対（小鼠は2対）の乳頭を持つ。

9. 感覚器系

人の聴覚閾は20 Hz-16 kHz であるが，鼠の最大聴覚閾は20 kHz にあり，さらに80 kHz 以上の超音波も聞くことができる。強烈な音

により聴覚性発作を起こす。鼠の鼻はよく動き，外鼻孔を意識的に開閉できる。

人の視細胞は杆体（明暗の識別）と錐体（色の識別）からなるが，鼠には錐体がなく，明暗のみを識別する。鼠は瞬膜（人の半月襞に相当）を持たない。また，眼球が突出している。

触覚は，人の場合，指尖・顔面で感度が高く，上腕・下腿で低いが，鼠の場合は頭部・四肢・尾が高い。頭部にはさらに鋭敏な触毛がある。

10. おわりに

鼠は体は小さいが，その解剖構造や機能は人と類似している点が数多くある。このため鼠を人の実験モデルとして用いることが多い。したがって，その構造および，機能を詳細に知ることは重要である。

参考文献

1. 佐藤昭夫，佐藤優子，五嶋摩理，「自律機能生理学」，1995，金芳堂
2. 田嶋嘉雄監修，「実験動物学」，1991，朝倉書店
3. 日本実験動物協会編，「実験動物の基礎と技術Ⅱ各論」，1989，丸善
4. 石橋正彦 [ほか] 編，「実験動物学ラット」，1984，講談社。
5. 河野邦雄，伊藤隆造，境章，「解剖学」，1999，医歯薬出版
8. 前島一淑，笠井憲雪，「最新実験動物学」，1998，朝倉書店
9. 佐藤優子，佐藤昭夫，山口雄三，「生理学」，1998，医歯薬出版
10. 内田亭監修，「動物系統分類学」，1963，中山書店